Ein Fall

von

Hemicephalie mit Epignathie.

Inaugural-Dissertation

welche

unter Zustimmung der Hochlöblichen Medicinischen Facultät zu Marburg

zur

Erlangung der Doctorwürde

in der

Medicin, Chirurgie und Geburtshülfe

einreicht

FRIEDRICH NÖLL

aus Treysa.

Marburg 1882.

Hof- und Waisenhaus-Buchdruckerei in Cassel.

Ein Fall

von

Hemicephalie mit Epignathie.

Inaugural-Dissertation

welche

unter Zustimmung der Hochlöblichen Medicinischen Facultät zu Marburg

zur

Erlangung der Doctorwürde

in der

Medicin, Chirurgie und Geburtshülfe

einreicht

FRIEDRICH NÖLL

aus Treysa.

Marburg 1882.

Hof- und Waisenhaus-Buchdruckerei in Cassel.

Seinem hochverehrten Lehrer

Herrn Professor Dr. Dohrn

in Dankbarkeit gewidmet

vom

Verfasser.

Ein Fall von Hemicephalie und Epignathie.

Die der nachstehenden Arbeit zu Grunde liegende, in Spiritus aufbewahrte Missbildung wurde von Herrn Dr. med. Becker, praktischem Arzte in Wiesbaden, dem hiesigen gynaekologischen Institute übersandt und mir von Herrn Professor Dr. med. Dohrn zur näheren Untersuchung gütigst übergeben.

Der männliche Fötus misst von der höchsten Stelle des Kopfes bis zur Fusssohle 32 Ctm. und ist in der Entwickelung der einzelnen Organe im Fruchtalter wohl im Anfang des siebten Monats zu schätzen. Die Extremitäten sind entsprechend dem Alter vollständig und gut entwickelt; die Nägel an den Fingern und Zehen gut zu sehen, doch sind dieselben noch von ziemlich weicher Consistenz und stehen noch weit hinter den Finger- resp. Zehenspitzen zurück. Die Testikel sind noch nicht im Scrotum. Von der Nabelschnur ist nur noch ein Stück von genau 3 Ctm. Länge vorhanden, auf dessen Querschnitt zwei Arterien und eine Vene deutlich zu erkennen sind. Im Uebrigen aber sind keineswegs pathologische Veränderungen makroscopisch zu beobachten. Abgesehen von der eigenthümlichen Form und Grösse des Kopfes, der für diese Arbeit das Merkwürdigste und Hauptsächlichste bildet, ist vom übrigen Körper nichts

Besonderes hervorzuheben, als nur der Umstand, dass der Hals sehr kurz und dick ist und sich am ganzen Körper mit Ausnahme der beiden Füsse eine reichliche Menge grösserer und kleinerer Wollhaare befinden, die namentlich dichtgedrängt auf dem Rücken sich vorfinden. Am ganzen Körper finden sich keinerlei Macerationserscheinungen vor, die Epidermis sowie auch der Panniculus adiposus sind gut entwickelt. Dagegen fällt dem betrachtenden Auge am meisten die eigenthümliche Farbe, Form und Grösse des Fötus-Kopfes auf, der nunmehr seine genauere Beschreibung finden soll.

Zunächst bemerkt man am Schädel einen Defekt, der sofort sich als hemicephalischer Natur markirt. Derselbe misst von hinten nach vorn genau 6 Ctm., von rechts nach links genau $4^1/_2$ Ctm. und verjüngt sich nach vorn nach der Nase zu konisch. (Siehe Fig. I.).

Im Bereiche dieses Defektes tritt eine mehr weniger bluterfüllte Masse zu Tage, in welcher Hirnüberreste und häutige Gebilde zu erkennen sind. Im Grossen und Ganzen erscheint wohl der Kopf in Verhältniss zum übrigen Körper eher zu klein als normal. Seine knöcherne Basis ist an den meisten Stellen durchfühlbar, namentlich treten Crista galli, die Spitzen der beiden ossa petrosa und oberer Rand vom Hinterhauptbein ziemlich deutlich hervor. Im hinteren Bereiche des Defektes befindet sich eine Excavation von $2^1/_2$ Ctm. Länge und 3 Ctm. Breite. Ohren resp. Ohrenmuschel sind gut entwickelt und liegen auch an richtiger Stelle. Die gut formirten Augen ragen stark glotzend hervor, Bulbus sowie Augenlider mit Augenwimpern sind deutlich sichtbar. Auffallend ist die Configuration der Nase. Dieselbe besitzt zwar zwei Nasenlöcher, jedoch ist sie ihrer ganzen Länge nach

vollständig in die Breite gedrückt, sodass die Entfernung der beiden Nasenwinkel genau 3 Ctm. beträgt und ausserdem man zwischen den beiden abgeplatteten Nasenbeinen sogar eine deutlich ausgeprägte Rinne bemerkt, die nach oben zu am andern Ende des Schädeldefektes endet. Die übrigen Weichtheile des Gesichtes sind ziemlich gut entwickelt, auch scheint der knöcherne Bau des Oberkiefers äusserlich betrachtet, annähernd normal zu sein. Höchst auffallend ist nun noch neben der angegebenen Hemicephalie, dass aus dem Munde heraus eine annähernd rundliche, blasenartig aufgetriebene Geschwulst heraushängt, die von Epidermis ähnlicher Haut bedeckt ist und eine reichliche Menge zarter Wollhaare an ihrer Oberfläche trägt. Durch diese Geschwulst ist der Unterkiefer vom Oberkiefer weit getrennt und hat der ganze offene Mund die Form einer Ellipse von genau 4 Ctm. Länge in horizontalem und beinahe 3 Ctm. Höhe in sagittalem Durchmesser gemessen. Es steht das Kinn sowie die fossa mentalis genau in der Mittellinie und ragt über den darunter liegenden Hals ziemlich stark hervor. Ausserdem bemerkt man zu beiden Seiten in den beiden Mundwinkeln eine an der Basis der Geschwulst zwei lappenförmig hervorgetriebene Wülste, die von den eigentlichen Mundlippen scharf begrenzt umgeben sind.

Nachdem bisjetzt die Configuration unseres Präparates im Allgemeinen, sowie speziell die des Kopfes und der aus dem Munde heraushängenden Geschwulst näher beschrieben, habe ich weiter über das Ergebnis der Section zu berichten. Dieselbe wurde folgendermassen vorgenommen. Ich machte zunächst einen Sagittalschnitt genau in der Mittellinie des Nackens bis auf die Knochentheile und zwar von dem pro-

minentesten obersten Punkte des Hinterhauptbeines aus bis etwa zur Höhe des 7. Halswirbels, präparirte alsdann nicht nur die Haut, sondern auch sämmtliche Weichtheile des Nackens und des untersten Theiles des Hinterhauptbeines beiderseits nach aussen ab, wodurch ich die äussere Form und Grösse der Halswirbel, sowie besonders des Hinterhauptbeines und die diesem anliegenden Knochen zu Gesicht bekam. An den Halswirbeln ist nichts besonderes zu bemerken, nur dass sie dicht gedrängt zusammen gelagert waren und ausserdem noch die Endpunkte der beiden Processus transversi des Atlas auffallend weit auseinander lagen. Die Krümmung der Halswirbel nach hinten zusammengenommen dürfte wohl annähernd als eine der normalen Weise entsprechend anzusehen sein. Viel interessanter und auffallend in Bezug auf Form, Grösse und der ganzen Gestaltung erscheinen die Kopfknochen, speciell die des Hinterkopfes. Man bemerkt zunächst an dem Hinterhauptbein, dass der obere Theil der Hinterhauptschuppe vollständig fehlt, und in der Höhe der Protuberantia ossis occipitalis eine spitze Stelle scharf hervorragt, die man wohl als eine der normalen Protuberantia entsprechend deuten dürfte. Die hintere Wandung des noch gebliebenen Stückes des Hinterhauptbeines ist nach hinten zu stark concav, nachdem der obere Rand entsprechend dem Sulcus transversus von der Protuberantia ossis occipitalis ausgehend beiderseits stumpf prominirend nach den beiden Schläfenbeinen zu sich verliert. Ich konnte alsdann ohne grosse Schwierigkeit an dem rudimentären Hinterhauptbein drei Theile unterscheiden, die ganz mangelhaft miteinander ossificirt waren, indem zwischen dem oberen und unteren mehr platten und mehr weniger concaven

Theile beiderseits ein 3 bis 4 Millimeter breites weiches Knochenstück eingelagert war, das nach dem Schläfenbein zu verlief. Von beiden Schläfenbeinen trat zunächst nichts hervor; auch hatten dieselben nach der Präparation eine gleichmässige, aber höchst eigenthümliche Form. Beide Schläfenbeinschuppen waren oben zu horizontal abgeschnitten und auf der äusseren Fläche stark gewulstet und processus mastoidei et zygomatici leicht angedeutet, jedoch dem normalen Sitz entsprechend.

Alles bis jetzt von Kopf- und Halsknochen Gesagte findet man symmetrisch vor.

Bei der Präparation der basis cranii interna fand ich, dass die ganze Masse, welche die eigenthümlich configurirte Schädelfläche einnahm, fast nur aus Blutgerinsel bestand, unter dem sich nur in der Gegend der beiden Felsenbeine ganz geringe Mengen von Hirnsubstanz befand, sonst aber Nerven und Gefässe nicht erkennen liess.

Alsdann machte ich mit einem scharfen, spitzen Messer einen Sagittalschnitt durch den ganzen Kopf und Hals bis auf den Thorax, spaltete dann nach hinten das Rückgrat bis zur Höhe der letzten Brustwirbel, sodass ich mir nunmehr ein klares Bild des inneren Körpers durch Auseinanderhalten beider Körperhälften verschaffen konnte.

Der genau in der Mittellinie ausgeführte und gut gelungene Schnitt wird durch Figur II. veranschaulicht. Man sieht, wie der Tumor vom Keil- und Siebbein, sowie ferner von der unteren Wand des Hinterhauptbeins seinen Ausgang nimmt, dann durch das cavum phargyngo-nasale und orale geht und sich etwa 1 bis $1^1/_2$ Ctm. lang aus dem Munde heraus sich erstreckt. Derselbe ist vorn in der Mitte der

unteren Lippe, ferner mit der unteren Wand der Zunge locker verwachsen, sowie auch mit seiner linken Tumorhälfte unterhalb des linken Nasenlochs durch leichte Membranstränge locker verbunden. Der Tumor in seiner Continuität besteht aus einem Stiel und einem grösseren Haupttheil, der auf der Oberfläche mit einer Menge von Haaren versehen ist und in der Höhe der weit geöffneten scharfrandigen Lippen glatt und von kreisrunder Form wird. Von dieser Grenze an sitzen dann genau nach hinten, von den Mundwinkeln aus gerechnet, beiderseits an diesem Haupttheil des Tumors wieder ein vorderer weicher, zart sich anfühlender Lappen, der in sagittaler Richtung etwa 1 bis $1^1/_4$ Ctm. Länge besitzt. An der Wurzel dieser beiden ganz gleich grossen und unbehaarten Lappen erheben sich dann drei gleich grosse Wülste, die sich auf Druck ziemlich hart anfühlen und sich dann zu einem dreieckigen Stiel vereinigen, der sich beiderseits dem Stiele des Tumors bis zu dessen Ausgangsstelle anschliesst. Dieser Stiel des ganzen Tumors ist glatt, auch ohne Haare, besitzt an seiner Uebergangsstelle zu dem aus dem Munde heraushängenden Haupttheil auf der vorderen Fläche eine zarte circulär verlaufende Hautfalte, die mit $^1/_2$ Ctm. langen Haaren besetzt ist, die gleichmässig dicht nebeneinander stehen, sodass die ganze etwa $1^1/_2$ Ctm. lange Falte das Aussehen eines oberen Augenlides hat. Die mikroscopische Untersuchung der harten Massen des Stieles ergab Knorpel und Uebergänge zu Knochenbildung.

In dem Stiele des Tumors und zwar gleich unter der oberen Decke desselben erstreckt sich von hinten oben (Tumorsausgang) nach vorn zu bis zur Grenze der Oberlippe ein Knochenstück, das an seiner Basis dick und von

ovaler Form ist und sich nach vorn zu platt bis zu einer Spitze verjüngt. Ausserdem befindet sich in dem lockeren unteren Theil des Tumors ein vieleckiges Knochenstück, das aus einem hinteren breiteren Stück, welches Hohlräume besitzt, in denen sich Massen befinden, die wohl als Zahnanlagen anzusehen sind, und einem nach vorn verlaufenden Processus besteht, der an der Spitze von einem circulär verlaufenden Gewebe umgeben ist, das sich vom Knochenstück abheben lässt und so einem Gefässlumen gleicht. Dieses ganze Knochenstück ist an seinem vorderen Theile beiderseits mit dem Unterkiefer durch Adhäsionen verbunden, sodass wir wohl berechtigt sein dürfen, anzunehmen, dass dieses in den Tumor hineinragende Knochenstück dem Unterkiefer angehörig ist. Endlich ist dasselbe Knochenstück auf der ganzen unteren Fläche glatt und nur wenig nach unten zu concav, vorn in seiner grössten Ausdehnung 1 Ctm. und hinten $^1/_2$ Ctm. breit und sein vorderer wie hinterer Rand von höckeriger Beschaffenheit. Die glatte nach unten hinzeigende Knochenfläche war nun früher vor der Präparation locker mit der unteren Fläche der Zunge (s. Figur II) verwachsen, sodass also die Zunge eine Umkehrung gemacht hat, und zwar der Art, dass die Zungenspitze genau in die Rosenmüller'sche Grube zeigt. Die Zunge selbst ist auf ihrer ganzen Oberfläche, die also an der vorderen Wand des oberen Theiles der Halswirbelsäule anliegt und von dieser, wie schon oben angegeben, nur von geringer Menge Cruors getrennt war, rauh und mit Papillen besetzt. An der Spitze der durchschnittenen Zunge bemerkt man ausserdem noch beiderseits einen kleinen Spalt, der sich nach hinten zu verlängert. Hebt man beiderseits die beiden Tumor-

hälften mit den daran gewachsenen Zungentheilen aus dem Cavum orale resp. nasale heraus, so gewahrt man am Boden der Mundhöhle noch beiderseits einen gleich grossen nicht leicht auszumessenden Lappen, der ebenfalls wie die Zunge mit Papillen besetzt ist und daher auch rauh sich anfühlt. Führt man nun in den Spalt der nach der Rosenmüller'schen Grube hinzeigenden Zungenspitze beiderseits eine Sonde ein, so kommt diese zwischen den oben beschriebenen beiderseits am Boden der Mundhöhle liegenden Lappen und der eigentlichen Zunge zu liegen, welche beide letzteren mit einander verwachsen sind, sodass nunmehr sicher ist, dass die Zunge dreilappig ist, indem sie aus einem grösseren mittleren und zwei seitlich liegenden kleineren, aber gleichen Theilen besteht.

Nimmt man eine Tumorhälfte (in unserem Falle ist es rechterseits geschehen) aus ihrem Lager heraus, so sieht man seitlich in der Mitte drei längliche Spalten, die sicher als Nasengänge anzusehen sind, da man zu ihnen vom Nasenloch aus mit einer Sonde eingehen kann. Ausserdem bemerkt man noch unter dem untersten Spalt eine breite mässig excavirte Masse sich erheben, die als Rest des Gaumenbeines gelten darf. Ueber dem obersten Spalt sieht man eine convex gewölbte, sich mässig hart anfühlende Masse, die vorn nach unten zu mit dem vorher beschriebenen Gaumenrest in Verbindung steht. Zu vermuthen ist, dass dieser Theil die rudimentäre Nasenscheidewand darstellt.

Zu bemerken ist ferner noch, dass im Tumor selbst weder Hohlräume noch Gehirnreste sich vorfinden.

Nachdem nun der Tumor in Bezug auf seine Configuration und die durch ihn so eigenthümlich und höchst inter-

essant verdrehte Zunge klar gelegt ist, ist noch der untere Theil der Schnittfläche zu beschreiben. Figur II. zeigt uns, wie hinter der Zungenspitze, also zwischen Zungenspitze und Wirbelsäule, eine Masse liegt, die nach Wegspülung eines bröckeligen Cruors, der diese Masse umgibt, als Kehldeckel leicht zu erkennen ist. Gleich unter ihm sieht man den Kehlkopf mit Luftröhre, durch welche beide, wie Fig. II. zeigt, eine Sonde durchgeführt ist. Hinter dem Kehlkopf resp. Luftröhre ist noch die Speiseröhre zu sehen, die ebenfalls mit Cruor erfüllt ist.

Es wird sich nunmehr darum handeln, festzustellen, in welcher Weise der beschriebene Tumor zu deuten und welcher Zusammenhang zwischen diesem und der gleichzeitig bestehenden Hemicephalie anzunehmen sei.

Wenn man bei einem menschlichen Fötus einen aus dem Munde herausquellenden Tumor findet, der seinen Ursprung von der Sella turcica nimmt, so wird man daran denken müssen, dass es sich entweder um einen Hirnbruch oder um einen includirten Fötus handelt. Der erstere Fall liegt bei unserem Präparate unzweifelhaft nicht vor; denn Ueberreste von Hirn fanden sich in unserem Tumor nicht und auch die Annahme, dass degenerirte Hirnhäute den Ausgangspunkt für die Wucherung abgegeben hätten, würde sich mit dem Gefüge und Inhalt desselben nicht wohl vereinen. Auch kommt ein Hirnbruch neben gleichzeitiger Hemicephalie nicht leicht vor. Es bleibt daher nur die zweite Erklärung, dass wir in den gewucherten Massen jener Mundgeschwulst die Ueberreste eines includirten Fötus vor uns haben. Die Knochenmassen, welche ihr Inneres enthielt, sowie die Epidermis gleiche behaarte Bedeckung

weisen mit höchster Wahrscheinlichkeit darauf hin, dass hier die Ueberreste einer zweiten Embryonalanlage, eines includirten Zwillings, zu suchen sind. Von den Gesichts- und Mundknochen des Autositen zeigte sich kein einziger der Art defect, dass seine Ergänzung durch die in der Geschwulst aufgefundenen Knochenstücke nöthig geworden wäre. Es muss daher, was sich in dieser an Knochengebilden fand, von einem anderen Keim seinen Ursprung genommen haben, und wenn uns nun die Erfahrnng lehrt, dass gerade in der Mundbucht ein Lieblingssitz für die includirten Föten zu suchen ist, so ist auch für unser Präparat die Deutung gerechtfertigt, dass wir hier einen solchen Fötus, einen epignathus, vor uns haben. Derselbe wird in sehr früher Zeit von seinem Zwillingsbruder aufgenommen, auf dem Boden seines Gewebes zum acardiacus entwickelt und dann, wie in so manchen ähnlichen Fällen, als deforme Gewebsmasse in den freien Raum der Mundhöhle hinausgewuchert sein. Hierbei bildete sich dann die Verwachsung mit dem Boden von der Mundhöhle und infolge davon die Missbildung und die Verschiebung an der Zunge des Autositen. Dass der Autosit bereits hemicephalisch gewesen sei, als in seiner Mundbucht die Embryonalanlage seines Zwillingsbruders aufgenommen wurde, lässt sich nicht annehmen.

Kommt auch die Hemicephalie schon sehr frühe, so wird man doch über die sechste Woche des Embryonallebens ihre Ausbildung, zum Mindesten ihre Entwickelung zu einer ausgeprägten Form, nicht zurückverlegen dürfen. Die Aufnahme von Zwillingskeimen in die andere dagegen geschieht jedenfalls noch um ein Erhebliches früher. Ist aber dieses der Fall, so liegt der Gedanke nahe, die Hemicephalie des

Autositen mit der Aufnahme des Zwillings in die Rachenbucht in ursächliche Verbindung zu bringen. Mann kann sich sehr wohl vorstellen, dass, wenn die Schädelbasis durch einen wuchernden fremden Keim getroffen wird, dann auch diejenigen Theile von Gehirn und Schädelanlage, welche die Schädelbasis decken, in ihrer Entwickelung gestört werden. Sehen wir doch auch das Umgekehrte häufig, dass die Hemicephalie des Schädels ein palatum fissum oder ein labium leporinum nach sich zieht, und erkennen wir doch darin den engen Zusammenhang, welcher zwischen der Bildung des Schädelinhaltes und derjenigen der vorderen Kopfpartien obwaltet.

Erklärung

der auf beiden Tafeln angegebenen Buchstaben.

Von Tafel links bedeutet:

cg = Crista galli,
n = Nasenloch,
t = Tumor,
n = Nabelschnur,
gh = Gehirnüberreste mit Blutgerinsel.

Von Tafel rechts bedeutet:

r = Rosenmüller'sche Grube,
zsp = Zungenspitze,
z = Zunge,
wk = Wirbelkörper,
cg = Crista galli,
ol = Oberlippe,
cn = Cavum narium,
t = Tumor,
kl = Knochen mit umgebendem Gewebe,
hz = Hohlräume (Zahnanlage),
kd = Kehldeckel,
k = Kehlkopf,
l = Luftröhre,
s = Sonde,
sp = Speiseröhre.

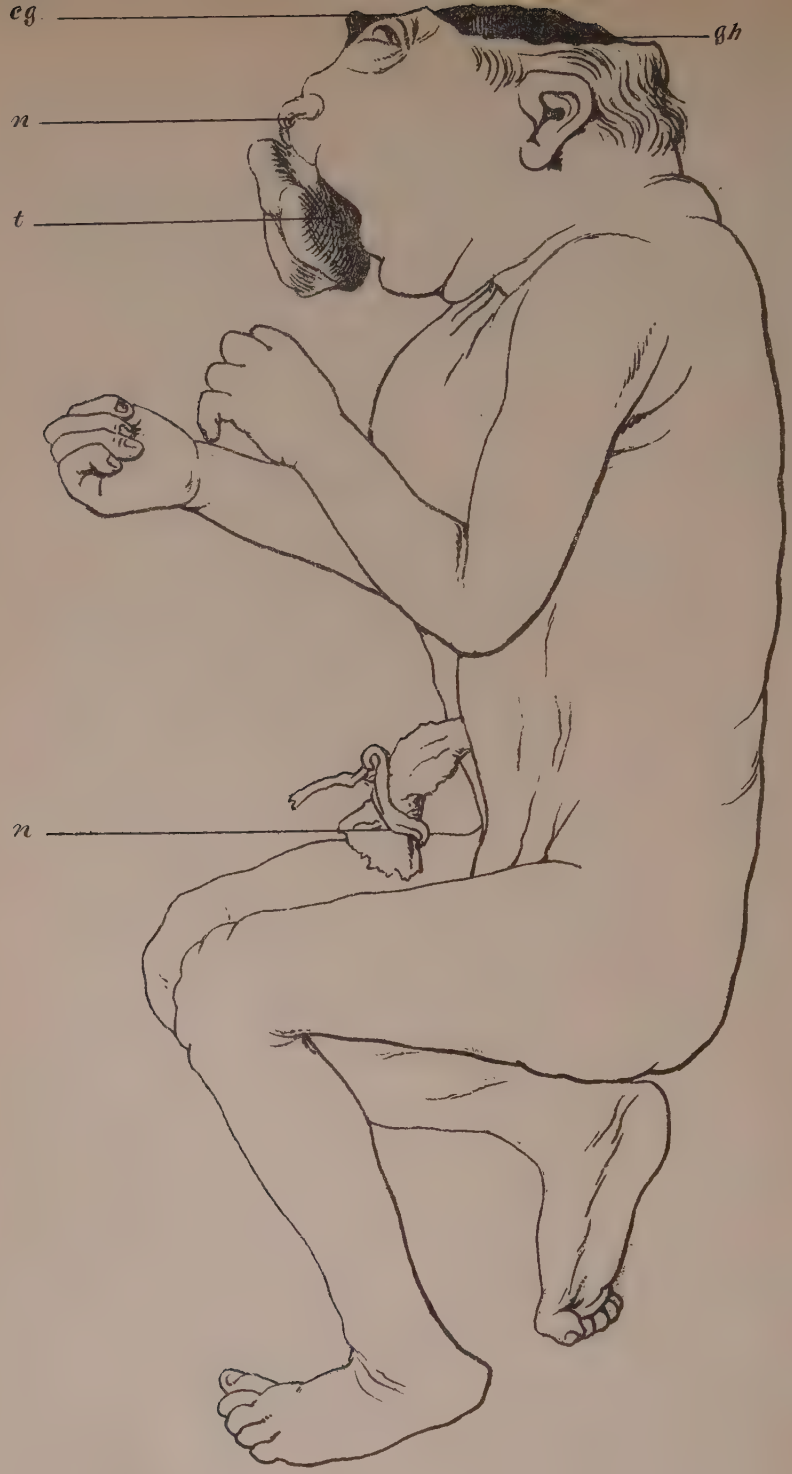
cg
gh
n
t
n

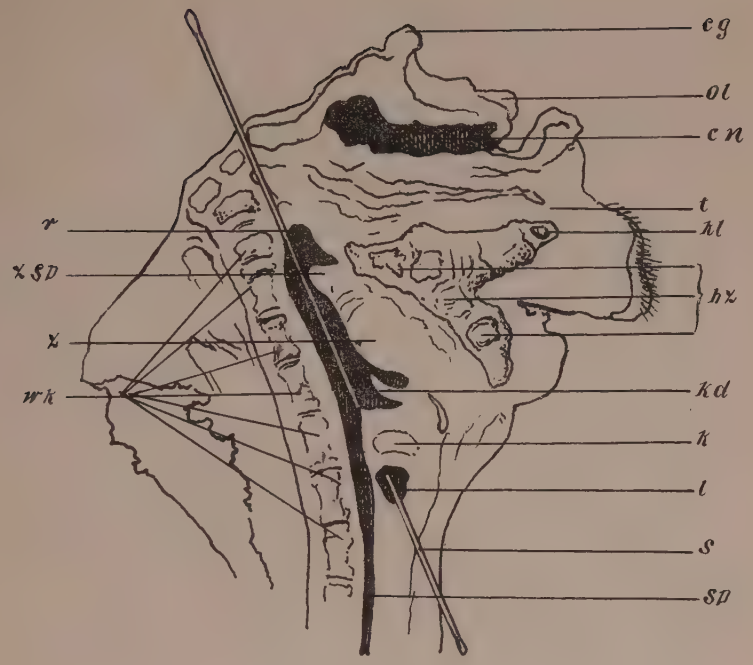

Fr. Schürmann del.
1882.

Curriculum vitae.

Ich, Balthasar Friedrich Nöll, bin geboren am 15. Juli 1855 zu Treysa, Kreis Ziegenhain, Regierungsbezirk Cassel, evangelischer Confession, Sohn des Kaufmanns Ludwig Nöll und dessen Ehefrau, Sophie, geb. Brauner, zu Treysa, die beide noch leben. Meinen Elementarunterricht genoss ich in der Bürgerschule und später in einer Privatschule zu Treysa, trat dann im Herbst 1869 in das Gymnasium zu Hersfeld, Regierungsbezirk Cassel, ein, woselbst ich im Herbst 1876 das Zeugniss der Reife erlangte, um behufs Studiums der Medicin die Universität zu Marburg a/L. zu beziehen. Hier bestand ich am 3. März 1879 das Tentamen physicum, besuchte alsdann zwei Semester lang die Universität zu Würzburg und ein Semester die vereinigte Universität zu Halle-Wittenberg und kehrte im Herbst 1880 wieder nach Marburg zurück, wo ich am 14. November 1881 das medicinische Staatsexamen begann und dasselbe am 18. Februar 1882 beendete.

Am 10. März 1882 bestand ich noch das Examen rigorosum und bin zur Zeit einjährig-freiwilliger Arzt im Hessischen Feld-Artillerie-Regiment Nr. 11 in Cassel.

Während meiner Studienzeit besuchte ich die Vorlesungen folgender Herren Professoren und Docenten.

In Marburg:

Benecke, Dohrn, Fittica, Frerichs, Gasser, Greeff, O. von Heusinger, Horstmann, Hüter, Külz, Lahs, Lieberkühn, Mannkopff, Melde, Roser, Schmidt-Rimpler, Schottelius, Wagener, Wigand, Zincke.

In Würzburg:

v. Bergmann, Geigel, Gerhardt, Kunkel, Matterstock, Riedinger, Rindfleisch, Rinecker, Rossbach, v. Scanzoni, v. Troeltsch.

In Halle:

Graefe, Schwartze, Volkmann, Weber, Seeligmuller.

Allen diesen verehrten Herrn Lehrern, sowie noch ganz besonders Herrn Professor Dr. Dohrn für seine freundliche Unterstützung bei dieser Arbeit, stattet Verfasser an dieser Stelle seinen wärmsten Dank ab.